

Fulminantes Leberversagen nach Einnahme des pflanzlichen Antidepressivums Kava-Kava

M. Kraft¹, T.W. Spahn¹, J. Menzel¹, N. Senninger², K.-H. Dietl², H. Herbst³, W. Domschke¹, M. M. Lerch¹

¹ Medizinische Klinik und Poliklinik B, ² Klinik und Poliklinik für Allgemeinchirurgie und ³ Gerhard-Domagk-Institut für Pathologie, Universität Münster

Anamnese und klinischer Befund: Eine 60-jährige Patientin wurde bei progredienter Abgeschlagenheit, Gewichtsverlust und Ikterus stationär aufgenommen. Die Medikamentenanamnese ergab eine Behandlung mit Kava-Kava-Präparaten. Alkoholgenuß wurde verneint. Bei beginnendem Leber- und Nierenversagen und zunehmender Enzephalopathie wurde die Patientin intensivbehandlungspflichtig.

Untersuchungen: Klinisch-chemisch zeigte sich bei Aufnahme die Konstellation eines akuten Leberversagens mit stark erhöhten Transaminasen- (GOT und GPT initial > 1000 U/l) und Bilirubin-Werten (30 mg/dl) sowie beginnendem Nierenversagen (Kreatinin 1,5 mg/dl, Harnstoff 45 mg/dl). Virale, metabolisch bedingte oder autoimmune Ursachen des Leberversagens konnten ausgeschlossen werden. Weder in der Abdomensonographie noch im Computertomogramm fanden sich morphologische Leberveränderungen, insbesondere kein Hinweis auf Pfortaderthrombose, fokale Läsionen der Leber oder extrahepatische Cholestase. Die Leberhistologie ergab den Befund ausgedehnter, teils konfluierender hepatozellulärer Nekrosen mit intrahepatischer Cholestase sowie keinen Anhalt für einen zirrhotischen Umbau.

Therapie und Verlauf: Bei progredienter Enzephalopathie und intubationspflichtiger respiratorischer Globalinsuffizienz, steigenden Bilirubin-Werten und sich stark verschlechternder Lebersyntheseleistung musste eine orthotopische Lebertransplantation durchgeführt werden.

Folgerungen: Auf Grund der vorliegenden Befunde muss von einem kausalen Zusammenhang zwischen fulminantem Leberversagen und der Einnahme des Phytotherapeutikums Kava-Kava ausgegangen werden. Inzwischen sind den deutschen und schweizerischen Regulierungsbehörden 18 Patienten mit Leberschäden durch Kava-Kava angezeigt worden.

Kava, die Wurzel der Pfefferpflanze *Piper methysticum*, erfreut sich zunehmender Beliebtheit als pflanzliches Heilmittel zur Behandlung von Depressionen und Angstzuständen. Der Grund ist vor allem die verbreitete Meinung, dass pflanzliche Heilmittel unbedenklich oder nebenwirkungsfrei seien, was darüber hinaus mit einer unkritischen Einnahme dieser Medikamente verbunden ist. Vor allem bei vorbestehenden Lebererkrankungen wird aus diesem Grunde gern auf pflanzliche Präparate zurückgegriffen. Gleichzeitig werden jedoch zunehmend Bedenken zur Sicherheit pflanzlicher Heilmittel im Hinblick auf deren potentielle Hepatotoxizität geäußert. Dabei führen pflanzliche Hepatotoxine zu völlig neuen Mustern der Leberschädigung und histologischen Veränderungen (4).

Wir berichten über eine Patientin, bei der es nach Einnahme eines Kava-Kava-Präparates zum fulminanten Leberversagen mit der Notwendigkeit einer Lebertransplantation kam.

Fulminant liver failure after administration of the herbal antidepressant Kava-Kava

History and clinical findings: A 60 year-old woman was admitted to hospital because of jaundice, fatigue, weight loss over several months and icteric skin. Because of progressive liver failure, concomitant renal failure and progressive encephalopathy she was transferred to an intensive care unit.

Investigations: Biochemical tests revealed acute liver failure with high levels of total and conjugated bilirubin (30 mg/dl) as well as aspartate aminotransferase (921 IU/l) and alanine aminotransferase (1350 IU/l) concentrations. Prothrombin time was less than 10%. Serological tests could rule out viral hepatitis, metabolic or autoimmune causes of liver failure. On abdominal computed tomography and ultrasonography no pathological changes were detected. Above all portal vein thrombosis, ascites, focal lesions of the liver and extrahepatic cholestasis could be excluded. Liver histology showed extensive hepatocellular necrosis with intrahepatic cholestasis.

Treatment and clinical course: The patient's physical condition deteriorated. She had to be intubated because of respiratory insufficiency and encephalopathy stage IV. Because of progressive liver failure under conservative treatment the patient received an orthotopic liver transplant 11 days after admission.

Conclusions: The exclusion of other causes and the histological diagnosis made Kava-Kava as the cause of acute liver failure most likely. This is the 18th case of Kava-Kava induced liver failure reported to the European regulatory authorities.

Kasuistik Anamnese

Die stationäre Aufnahme der 60-jährigen Patientin erfolgte bei seit 14 Tagen bestehender Leistungsminderung, Abgeschlagenheit, Konzentrationsschwäche und zunehmender Gelbfärbung der Haut bei dunklem Urin. In der Eigenanamnese erwähnenswert war der Zustand nach Lungenembolie mit kardiopulmonaler Reanimation vor 11 Jahren, Ovariectomie sowie Cholezystektomie vor 21 Jahren. Seit 8 Jahren litt die Patientin unter einer depressiven Verstimmung. Diese hat in den letzten Monaten zugenommen. Zeitgleich war ein Gewichtsverlust von mehreren Kilogramm zu verzeichnen. Die Medikation bei Aufnahme bestand aus gelegentlicher Einnahme von Etillofrin-HCl und Piretanid bei vegetativer Dystonie und rezidivierender Ödemneigung nach Ovariectomie sowie regelmäßige Einnahme von Kava-Wurzelstockextrakt bei depressiver Verstimmung (Antares® 120mg). Letzteres wurde seit einem Jahr in wechselnder Dosierung eingenommen. Nach Aussagen der Angehörigen wurde die Dosis bei Verstärkung der depressiven Verstimmung eigenmächtig gesteigert.

Bei progredienten Cholestase-Parametern sowie initial ansteigenden Leberenzymen wurde bei Verdacht auf Autoimmunhepatitis und fremd- sowie eigenanamnestisch glaubhaft verneintem Alkoholkonsum ex juvantibus eine Therapie mit Solu-Decortin 100 mg/d (über 4 Tage) eingeleitet. Bei akutem Nierenversagen sowie progredienter Enzephalopathie erfolgte die Verlegung in unser Zentrum der Maximalversorgung.

Klinischer Aufnahmebefund

Bei Aufnahme zeigte sich eine somnolente Patientin mit Enzephalopathie Grad II-III. Die Körpergröße betrug 168 cm, das Körpergewicht 90 kg (BMI 31,8 kg/m²). Die Herztöne waren rein, rhythmisch, Frequenz 96/min, der Blutdruck betrug 100/50 mm Hg, die rektal gemessene Körpertemperatur war nicht erhöht. Es bestanden Spontanatmung mit beginnender respiratorischer Insuffizienz und foetor hepaticus. Die Reaktion auf Ansprache war träge, auf Schmerz- und taktile Reize ungerichtet. Die Reflexe waren regelrecht und seitengleich auslösbar. An der Haut und den Skleren fand sich ein ausgeprägter Ikterus, an den Schleimhäuten zeigten sich petechiale Einblutungen, sowie flächenhafte Suffusionen an Armen, Streckseiten der Beine sowie abdominell. Leberhautzeichen oder portale Umgehungskreisläufe fanden sich nicht, klinisch bestand kein Anhalt für Aszites.

Klinisch-chemische Befunde

Erhöht waren Leberenzyme, Cholestaseparameter sowie Bilirubin. Die Lebersyntheseleistung war stark eingeschränkt mit einem spontanen Quick-Wert von 23 % (INR von 3,0), einer partiellen Thromboplastinzeit von 57 sek., nicht messbarem Antithrombin III sowie einem Fibrinogen-Spiegel von < 80 mg/dl, Faktor-V-Spiegel 33%, Faktor-VII-Spiegel 7 %. Das Gesamt-Eiweiß war mit 5,2 g/dl erniedrigt. Die Pseudocholinesterase wurde mit 3159 U/l, das Ammoniak mit 104 µg/dl bestimmt. Erhöht waren auch die Retentionsparameter mit einem Kreatinin von 1,5 mg/dl und einem Harnstoff-Wert bei 45 mg/dl. Das Blutbild zeigte eine Leukozytose von 18,77 Tsd./µl sowie eine Thrombozytenzahl von 98 Tsd./µl. Das C-reaktive Protein lag bei 2 mg/dl, der Laktat-Spiegel betrug 4,4 mmol/l. Die Hepatitis-Serologie (Hepatitis A, B und C) sowie die HIV-, Zytomegalievirus, Epstein-Barr-Virus-, Herpes simplex-Virus- und Varizella-Zoster-Virus-Diagnostik waren negativ. Das Ergebnis der Antimitochondrialen Antikörper sowie Antikörper gegen mikrosomales Antigen der Leber und Nieren war negativ, es bestand kein Hinweis auf einen α_1 -Antitrypsin-Mangel. Das Kupfer im Serum sowie der Eisenstoffwechsel waren unauffällig.

Weiterführende Untersuchungen

In der Abdomen-Sonographie sowie im Abdomen-CT fanden sich keine Hinweise auf fokale Läsionen der Leber, die Lebervenen waren nicht erweitert. Freie Flüssigkeit war nicht nachweisbar. Die extrahepatischen Gallenwege waren unauffällig, es bestand kein Hinweis auf Pfortaderthrombose oder Splenomegalie. Die Ösophago-Gastro-Duodenoskopie ergab keinen Hinweis auf Ösophagusvarizen. Die Histologie einer durchgeführten Leberbiopsie (Abb. 1) zeigte ausgedehnte, vorherrschend zentrolobulär angeordnete, teils konfluierende und bis an die Periportalfelder heranreichende Nekrosen. Des Weiteren war eine vor allem perivenulär angeordnete subtotale Leberzellnekrose mit mäßiger periportal Entzündungsinfiltration auffällig. Gefäßverschlüsse bestanden nicht. Es fand sich eine stark ausgeprägte Cholestase. Hinweise auf eine chronische Lebererkrankung, eine Hämosiderose oder eine vermehrte Kupferspeicherung ergaben sich nicht.

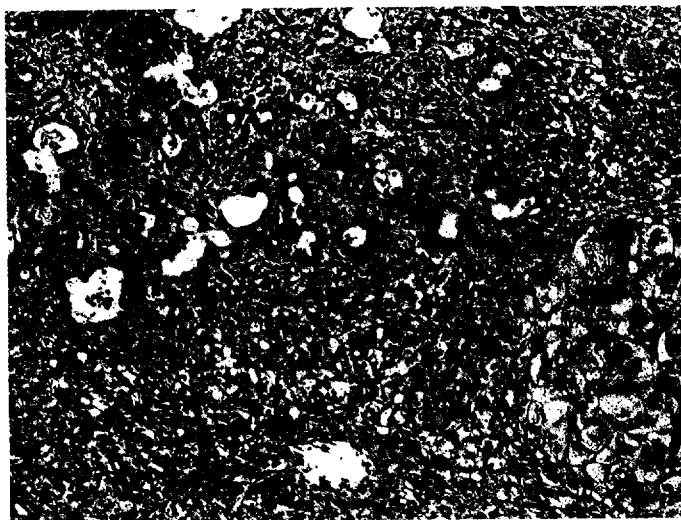


Abb. 1 Histologie der Leberbiopsie. Schwere nekrotisierende Hepatitis mit subtotaler Leberzellnekrose, insbesondere perivenulär, mit mäßig-gradiger portaler Entzündungsreaktion. Darüber hinaus auch starke, vorwiegend kanalikuläre Cholestase.

Therapie und Verlauf

Die intensiv-medizinische Betreuung der Patientin mit chronisch veno-venöser Hämodialyse (CVVH), täglichen Transfusionen, Substitution der Gerinnungsfaktoren und maschineller Beatmung führte zu einer vorübergehenden Stabilisierung. Nach 9 Tagen trat eine fulminante Zunahme der Leberinsuffizienz auf, die sich konservativ nicht mehr stabilisieren ließ (Abb. 2) und zu einer Intubation der Patientin Anlass gab. Daher wurde die Indikation zur orthotopen Lebertransplantation gestellt, welche 11 Tage nach Aufnahme der Patientin erfolgreich durchgeführt wurde.

Diskussion

Wir berichten über den Krankheitsverlauf einer Patientin, welche auf Grund einer larvierten Depression mit Kava-Kava-Präparaten behandelt wurde und zuletzt auch höhere Dosen (3-4 Tbl. tgl., entsprechend 300-400 mg Kavapyrone) eingenommen hatte. Im vorliegenden Fall muss die Einnahme von Kava-Kava als mögliche Ursache des fulminanten Leberversagens angesehen werden.

Die Kavapflanze, *Piper methysticum* G. Forst, wird im deutschsprachigen Raum unter den Bezeichnungen polynesischer Pfeffer, Rauschpfeffer, Kavakavapfeffer oder Kava-Kava geführt. Kulturformen der Kavapflanze werden auf allen Inseln im Pazifik angebaut und dort als Anxiolytikum eingesetzt (16). Bei der in der Pflanze enthaltenen Inhaltsstoffe handelt es sich um ätherische Öle, Flavonoide (hierunter Chalkone und Flavone wie das Flavokain A), sowie die eigentlich wirksamen Substanzen Kawain (1-2%), Dihydrokawain 0,6-1%, Methysticin 1,2-2%, Dihydromethysticin 0,5-0,9% sowie Yangonin 1%, die alle in der Wurzel der Pflanze zu finden sind (7). Die im Handel befindlichen Kava-Präparate sind alkoholische Extrakte dieser Wurzel und somit lipophil. Wasserlösliche Extrakte erwiesen sich in Tierversuchen als nicht wirksam (8). Die Lipophilität könnte sich bei hohen Einnahmen als ungünstig erweisen, da somit eine Speicherung im Fettgewebe und aus diesem Depot eine Rückverteilung möglich werden. (1,10,11,14).

Pflanzliche Heilmittel erfreuen sich wachsender Beliebtheit. Ursächlich hierfür mögen verschiedene Gründe sein, vor allem auch die Denkweise, dass pflanzliche Präparate im Gegensatz

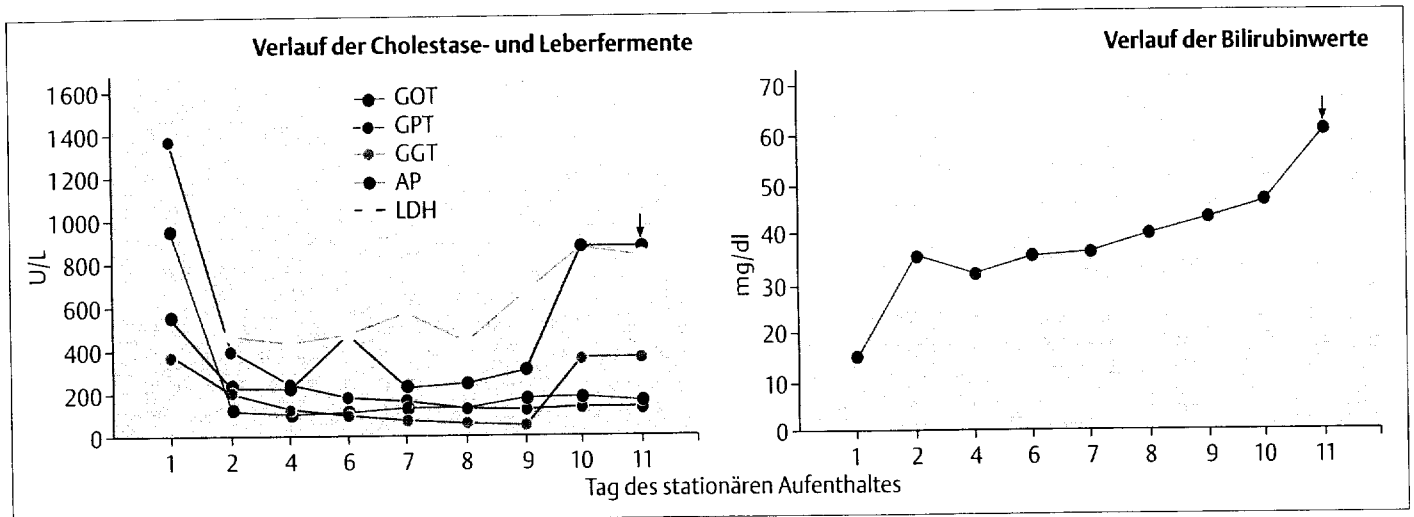


Abb. 2 Cholestaseparameter und Leberfermente im Verlauf des stationären Aufenthaltes. Auf die Verlaufsdarstellung der Gerinnungsparameter wurde verzichtet, da diese kontinuierlich substituiert wurden. Deutlich zeigt sich ein terminaler Anstieg der Bilirubin-Werte, der Laktatdehydrogenase sowie der alkalischen Phosphatase im Serum. Der Pfeil markiert den Zeitpunkt der Lebertransplantation.

zu synthetisierten Medikamenten häufig als gesundheitlich unbedenklich eingestuft werden. Die potentielle Hepatotoxizität pflanzlicher Präparate ist jedoch bekannt (12). In Asien, Afrika und Indien, in Gebieten also, in denen der Konsum pflanzlicher Präparate weit verbreitet ist, ist sehr wohl bekannt, dass Pyrrolizidine enthaltende Pflanzen ein hepatotoxisches Potential aufweisen (15). Darüber hinaus häufen sich die Berichte über hepatotoxische Reaktionen nach Einnahme von Phytotherapeutika auch in den westlichen Ländern (2,13). 1998 berichteten Strahl et al. (13) über eine nekrotisierende Hepatitis im Rahmen einer Therapie mit Kava-Kava-Präparaten, in deren Verlauf es jedoch zu einer Spontanremission nach Absetzen der Medikation kam. Bei unserer Patientin zeigte sich nach Absetzen der Medikation ein progredientes Leberversagen, welches zuletzt eine Lebertransplantation erforderlich machte. Dieser Verlauf deckt sich mit einem Bericht von Escher et al. (6), in dem über ein akutes Leberversagen nach Einnahme des Kava-Kava Präparates mit Lebertransplantation berichtet wurde. Die Symptome treten im allgemeinen 6–16 Wochen nach Einnahme von 60 mg, meist 210 mg oder mehr Kava-Kava Präparat auf. Entzündliche Reaktionen, zum Teil mit Beteiligung von eosinophilen Leukozyten, sowie ein verkürztes Intervall nach Reexposition deuten auf einen immunallergischen Mechanismus hin (6,13).

Bei allen bisher beschriebenen Fällen, so auch in unserem, war eine initiale Erhöhung der Transaminasen zu verzeichnen, welche begleitet war von einer ausgeprägten Cholestase und einem starken Abfall der Prothrombin-Zeit (< 10 %) als Ausdruck einer massiven Einschränkung der Lebersyntheseleistung. Die Leberhistologie zeigte, wie auch in unserem Fall, eine ausgeprägte intrahepatische Cholestase der kleinen Gallengänge und Leberzellnekrosen mit septaler Ausbreitung. Diese Veränderungen erinnern histomorphologisch an die Leberschäden, die bei Pyrrolizidin-Vergiftung gefunden werden können. Diese sind charakterisiert durch eine nicht thrombotische Okklusion des Lumens kleiner zentrilobulärer Venen im Sinne einer veno-okklusiven Erkrankung der Leber (4,15), in deren Folge es zu einem Untergang von Parenchymzellen kommt (4,9). Ein begleitendes Agens oder eine Ko-Medikation ist sehr häufig im Zusammenhang mit der Kava-Kava-Toxizität zu finden (3,5). Ob in dem vorliegenden Fall eine Ko-Medikation mit Piretanid als möglicher Kofaktor in der Pathogenese des fulminanten Leberausfallkomas eine Rolle spielen könnte, ist aus diesem Grunde nicht sicher auszuschließen.

Fazit

Die hier geschilderte Kasuistik verdeutlicht, dass Phytotherapeutika keineswegs als unbedenkliche Alternativen zu herkömmlichen medikamentösen Therapien angesehen werden dürfen. Auf Grund der Vielzahl unterschiedlicher Inhaltsstoffe, deren Wirkung für sich alleine und in der Interaktion häufig nicht bekannt sind, sollten auch bei Pflanzenstoffen ein kritischer Umgang und eine klare Indikationsstellung gefordert werden.

Literatur

- Backhaus C, Krieglstein J. Extract of Kava (Pipermethysticum) and its methysticin constituents protect brain tissue against ischemic drug damage in rodents. *Eur. J. Pharmacol.* 1992; 215:265-269
- Brunner U. Leberschäden durch Kava-Kava Extrakte. *Pharmazeutische Zeitung* 2000 145: 2376
- Cantor C. Kava and alcohol. *Med J Austr* 1997; 176:560
- Chitturi S, Farrell GC. Herbal hepatotoxicity: an expanding but poorly defined problem. *J. Gastroenterol. Hepatol.* 2000; 15:1093-1099
- Cupp MJ. Herbal remedies. *Am Fam Physician* 1999; 59:1239-45
- Escher M, Desmeules J, Giostra E, Mentha G. Hepatitis associated with Kava, a herbal remedy for anxiety. *BMJ* 2001; 322:139
- Heiligenstein E, Guenther G. Over-the-counter psychotropics. *JACH*, 1998; 46:271-276
- Jamieson DD, Duffield PH, Cheng D, Duffield AM. Comparison of the central nervous system activity of the aqueous and lipid extract of kava (Piper methysticum). *Arch Int Pharmacodyn Ther* 1989; 301:66-80
- Larrey D. Hepatotoxicity of herbal remedies. *J. Hepatol.* 1997; 26 (suppl. 1):47-51
- Norton S, Ruze P. Kava dermatopathy. *J. Am Acad Dermatol.* 1994; 31:89-87
- Schmidt P, Boehncke WH. Delayed-type hypersensitivity reaction to kava-kava extract. *Contact Dermatitis* 2000; 42:363-364
- Sickel F, Seitz HK, Hahn EG, Schuppan D. Hepatotoxizität von Arzneititeln pflanzlichen Ursprungs. *Z. Gastroenterologie* 2001; 39:225-237
- Strahl S, Ehret V, Dahm HH, Maier KP. Nekrotisierende Hepatitis nach Einnahme pflanzlicher Heilmittel. *DMW* 1998; 123:1410-1414
- Süss R, Lehmann P. Hämatogenes Kontaktekzem durch pflanzliche Medikamente am Beispiel des Kavawurzelextraktes. *Hautarzt* 1996; 47:459-461
- Valla D, Benhamou JP. Drug induced vascular and sinusoidal lesions of the liver. *Clin.Gastroenterol* 1988; 2: 481-500
- Wichtl M. Teedrogen und Phytopharmaka. *Wiss. Verlagsgesellschaft, Stuttgart*, 3. Aufl. 1997, 328-330

Korrespondenz: Dr. med. Matthias Kraft
Medizinische Klinik und Poliklinik B
Universitätsklinikum Münster
Albert-Schweitzer-Straße 33
48129 Münster, Germany
Tel.: 0251 83 47661
Fax: 0251 83 47570
E-Mail: kraftm@uni-muenster.de